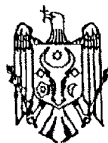



MD 3883 G2 2009.04.30

REPUBLICA MOLDOVA



(19) Agenția de Stat
pentru Proprietatea Intelectuală

(11) **3883** ⁽¹³⁾ **G2**
(51) Int. Cl.: *A61B 5/0476* (2006.01)

(12) **BREVET DE INVENȚIE**

(21) Nr. depozit: a 2008 0097 (22) Data depozit: 2008.03.31	(45) Data publicării hotărârii de acordare a brevetului: 2009.04.30, BOPI nr. 4/2009
(71) Solicitant: HADJIU Svetlana, MD (72) Inventatori: HADJIU Svetlana, MD; ILICIUC Ion, MD; OLARU Tamara, MD (73) Titular: HADJIU Svetlana, MD	

(54) **Metodă de pronosticare a evoluției dezvoltării sistemului nervos central la făt**

(57) Rezumat:

1
Invenția se referă la medicină, neurologie, pediatrie și este destinată pentru pronosticarea evoluției dezvoltării sistemului nervos central la făt.

Invenția constă în aceea că, începând cu a 20-a săptămână de graviditate, se efectuează electroencefalografia fătului, se analizează electroencefalograma și în cazul în care se determină unde din banda delta de 0,5...3 oscilații/s și unde din banda teta de 4...5 oscilații/s cu amplitudinea de 10...20 μ W, se prognozează o dezvoltare normală a sistemului nervos

5
central, dacă undele sunt polimorfe lente cu amplitudinea până la 10 μ W, se prognozează riscul apariției encefalopatiei hipoxico-ischemice, dacă undele sunt de tipul *suppression-burst*, se prognozează riscul apariției unor malformații cerebrale, dacă se determină unde lente bilaterale din benzile delta-teta cu amplitudine mai mare de 40 μ W, se prognozează riscul apariției epilepsiei.

10
Revendicări: 1

15

MD 3883 G2 2009.04.30

Descriere:

Invenția se referă la medicină, neurologie, pediatrie și este destinată pentru pronosticarea evoluției dezvoltării sistemului nervos central la făt.

Se cunoaște metoda de pronostic al dereglării circulației cerebrale la făt, care constă în aceea că la termenul de graviditate de 30...40 de săptămâni se înregistrează densitatea optică a lichidului amniotic și în cazul în care mărimea ei este mai mare de 0,04 un. optice se diagnostichează dereglarea circulației cerebrale [1].

Dezavantajul acestei metode este estimarea neveridică a dereglărilor posthipoxice ale sistemului nervos central la făt, deoarece asupra stării lichidului amniotic influențează diferiți factori, atât de acțiune de scurtă durată, cât și de durată îndelungată. De aceea, de pronosticat după densitatea lichidului amniotic despre starea sistemului nervos la făt este destul de greu.

De asemenea, se cunoaște metoda de pronostic al dezvoltării sistemului nervos central la făt, care constă în aceea că se efectuează măsurarea diametrului biparietal (DBP) al craniului fătului și diametrul transversal al creierului (DTC) la termenul de la 12 până la 35 de săptămâni de graviditate, se calculează coeficientul de pronostic, ca fiind raportul dintre DBP/DTC. Pentru valoarea coeficientului la 12...35 de săptămâni egal cu $2 \pm 0,1$, se estimează o formare normală a creierului fătului. O majorare sau o micșorare a coeficientului vorbește despre o dezvoltare anormală a creierului fătului cu dezvoltarea ulterioară a afecțiunilor sistemului nervos central [2].

Dezavantajele metodei cunoscute sunt gradul complex de efectuare a ei, posibilitatea comiterii unor erori pe parcursul măsurării mărimilor indicate mai sus.

Problema pe care o rezolvă invenția propusă este crearea unei metode simple, veridice de monitorizare a evoluției sistemului nervos central la făt.

Problema se soluționează prin aceea că, începând cu a 20-a săptămână de graviditate, se efectuează electroencefalografia fătului, se analizează electroencefalograma, și în cazul în care se determină unde din banda delta de 0,5...3 oscilații/s și unde din banda teta de 4...5 oscilații/s cu amplitudinea de 10...20 μ W, se prognozează o dezvoltare normală a sistemului nervos central, dacă undele sunt polimorfe lente cu amplitudinea până la 10 μ W, se prognozează riscul apariției encefalopatiei hipoxico-ischemice, dacă undele sunt de tipul *suppression-burst* se prognozează riscul apariției unor malformații cerebrale, dacă se determină unde lente bilaterale din benzile delta-teta cu amplitudine mai mare de 40 μ W, se prognozează riscul apariției epilepsiei.

Fătul se va examina după 20 de săptămâni ale sarcinii, care este perioada de creștere cerebrală. Creșterea cerebrală este legată pe de o parte de multiplicarea glială și de debutul mielinizării, iar pe de altă parte de creșterea prelungirilor celulelor nervoase. Perturbarea etapelor de dezvoltare a creierului duc la patologii majore ale sistemului nervos al fătului. Acțiunea diferitor factori nocivi asupra fătului va duce la reținerea în dezvoltare a unor sectoare ale creierului. Patologia sistemului nervos la făt este diversă și deseori depinde de acțiunea factorilor nocivi în anumite perioade de gestație. Acțiunea factorilor nocivi (patologiile lăuzei: anemia, hipertensiunea arterială, diabetul zaharat, toxemia gravidică, cardiopatiile decompensate pe parcursul sarcinii, epilepsia, vârsta înaintată, sarcini multiple etc.), vor provoca o suferință fătului, deseori manifestată prin hipoxie cronică cu afectarea creierului - anomalii de dezvoltare a creierului și altor organe, fetopatii. Hipoxia cronică va condiționa nașterea copilului în asfixie sau apariția hemoragiilor intracerebrale, care ulterior vor duce la handicap infantil: paralizie cerebrală sau epilepsie simptomatică. Prezența la lăuză a hipertensiunii arteriale deseori duce la preeclampsie. Fătul din această stare este predispus la o suferință hipoxică cronică și la dezvoltarea epilepsiei. În unele cazuri factorii nocivi duc la dezvoltarea malformațiilor cerebrale congenitale: agenezia de corp calos, absența septului lucidum, microgiria, agiria, pahigiria. O cauză prezumtivă pentru multe din anomaliile sistemului nervos este o boală vasculară ocluzivă a sistemului nervos ce intervine în primul semestru de sarcină, determinând distrugerea celulelor nervoase primordiale. Disgeneziile cerebrale severe produc convulsii precoce. Impactul pe care patologia neurologică îl are asupra copilului sau a familiei este extrem de grav. Patologia menționată este o povară pentru societate și nu poate fi eliminată în ciuda progreselor realizate în medicină. Toate eforturile pentru prevenirea problemelor perinatale trebuie concentrate asupra factorilor și evenimentelor care au loc pe parcursul sarcinii. Imaturitatea creierului la făt neapărat va duce la afectarea lui la naștere, după naștere această imaturitate va frâna dezvoltarea neuropsihică a copilului, tot ea stă la baza complicațiilor grave din partea sistemului nervos central, cum ar fi sindromul epileptic, sindromul hipertensiv-hidrocefalic, edemul cerebral etc., în caz de boli somatoneurologice. Metoda propusă permite monitorizarea evoluției SNC la făt în scopul prevenirii la timp a acestor patologii și a invalidizării copilului.

Examenle moderne ne permit să urmărim dezvoltarea și creșterea fătului. Cu ajutorul EEG vom putea diagnostica unele patologii ale sistemului nervos la făt. Aceste date vor servi drept sursă pentru preîntâmpinarea stărilor de urgență la naștere, de asemenea pentru aprecierea precoce a patologiilor neurologice.

EEG la făt se va înregistra după ce va fi efectuată neurosonografia, care va determina corect localizarea craniului fătului. Tipul de înregistrare a EEG este bipolar, care analizează diferența de potențial dintre doi electrozi activi (tipul monopolar în acest caz nu va fi eficient). Vom utiliza 5 electrozi: F-frontal; C-central; P-parietal; T-temporal, O-occipital. În fiecare caz electrozii vor fi amplasați individual în funcție de poziția craniului fătului. Legătura între electrozi va fi făcută la fel în mod individual.

Rezultatul invenției este pronosticarea rapidă și veridică a evoluției stării sistemului nervos la făt.

Avantajul metodei revendicate constă în aceea că examenul EEG permite de a aprecia precoce patologia sistemului nervos la făt; de a aprecia calitativ semnificativ starea funcțională a sistemului nervos la făt. EEG este o metodă simplă, utilă, neinvazivă. Analiza traseelor EEG este accesibilă, nu necesită mult timp pentru a fi realizată. Poate fi un criteriu de apreciere a pronosticului în stările paroxismale. Permite la etape precoce de a prognoza evoluția bolii și de a aplica un tratament preventiv.

Metoda se realizează în modul următor. Începând cu a 20-a săptămână de graviditate se efectuează electroencefalografia fătului, se analizează electroencefalograma și în cazul în care se determină unde din banda delta de 0,5...3 oscilații/s și unde din banda teta de 4...5 oscilații/s cu amplitudinea de 10...20 μ W, se prognozează o dezvoltare normală a sistemului nervos central, dacă undele sunt polimorfe lente cu amplitudinea până la 10 μ W, se prognozează riscul apariției encefalopatiei hipoxico-ischemice, dacă undele sunt de tipul *suppression-burst* se prognozează riscul apariției unor malformații cerebrale, dacă se determină unde lente bilaterale din benzile delta-teta cu amplitudine mai mare de 40 μ W, se prognozează riscul apariției epilepsiei.

Pentru aprecierea stării sistemului nervos la făt a fost efectuată electroencefalografia la 31 de săptămâni cu diferite patologii: 8 - anemie, 3 - cardiopatii, 4 - vârstă înaintată, 16 - hipertensiune arterială. Electroencefalografia s-a efectuat de la vârsta de gestație de 20 săptămâni. Au fost obținute următoarele aspecte electroencefalografice: 11 - trasee aplatizate, 5 - cu aspect *suppression-burst*, 8 - activitate lentă paroxismală neînsemnată, 7 (aspect normal) - traseu ușor ritmic, pe traseu apar unde lente delta (0,5...3 oscilații/s), mai rar unde teta cu 4...5 oscilații/s. S-au născut 11 copii cu encefalopatie hipoxico-ischemică perinatală de gradul II, traseele la naștere aveau același aspect (trasee aplatizate), 5 copii cu malformații cerebrale diverse (trasee cu aspect *suppression-burst*), care au dezvoltat epilepsii precoce cu pronostic sever, 3 copii au avut convulsii de la naștere (activitate lentă paroxismală neînsemnată pe traseu), 5 copii cu activitate lentă paroxismală neînsemnată au fost normali la naștere (traseul EEG la 3 din ei s-a normalizat, dar la 2 s-a înregistrat ulterior activitate paroxismală).

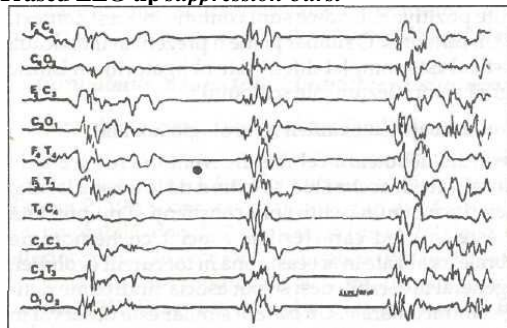
Astfel examenul EEG reflectă starea funcțională a creierului, oferind informații despre posibila leziune și localizarea ei pe creier.

În ultimii 20 de ani atenția electrofiziologilor este direcționată asupra studiului proceselor electrice cerebrale. O atenție deosebită ocupă stările critice ale copilului de diferite vârste, care necesită tratament de urgență. În unele cazuri evoluția bolii necesită o tactică extrem de urgentă. Invenția permite de a pronostica riscul de apariție a patologiilor la făt: suferința hipoxico-ischemică, malformațiile cerebrale, epilepsia, neuroinfecțiile. Aceasta va permite planificarea nașterii corecte, măsurile de urgență la naștere, aprecierea corectă a leziunilor cerebrale, o tactică curativă individuală, profilaxia și tratamentul precoce al patologiei neurologice. Astfel, problema este deosebit de actuală, EEG fiind o sursă de informație importantă, care relatează date despre localizarea și etiologia procesului patologic, ce stă la baza afecțiunilor neurologice.

Exemplul 1

Lăuza V., 45 ani, a 5-a sarcină, 20 săptămâni, care decurge cu hipertensiune arterială, gestoză gravidică în I și a II-a perioade. S-a efectuat USG fătului pentru aprecierea corectă a localizării craniului. Apoi a fost efectuată EEG, care a apreciat un traseu *suppression-burst*.

Traseu EEG tip *suppression-burst*




Copilul s-a născut prematur, cu greutatea de 1800 g, în stare gravă cu convulsii de la naștere, ce denotă despre malformații cerebrale. Diagnosticul: encefalopatie epileptică infantilă precoce. La EEG

au fost depistate salve de anomalii iritative, vârfuri, unde ascuțite, unde lente, 1...5 oscilații/s, separate prin perioade de traseu hipovoltat.

Exemplul 2

- 5 Lăuza R., 26 ani, a 2-a sarcină, 20 săptămâni, care decurge cu cardiopatie, gestoasă gravidică în perioada a II-a. S-a efectuat USG fătului pentru aprecierea corectă a localizării craniului. Apoi a fost efectuată EEG, care a apreciat un traseu aplatizat.

Traseu EEG tip aplatizat



- 10 Copilul s-a născut prematur, cu greutatea de 2000 g, în stare gravă. Diagnosticul: encefalopatie hipoxico-ischemică, gradul III. La EEG a fost apreciată o suprapunere de unde paroxistice ascuțite polimorfe pe un traseu de veghe plat.

- 15 Metoda propusă permite de a aprecia vârsta electroencefalografică a fătului, gradul de maturare și de afectare a creierului, starea funcțională a sistemului nervos, pronosticul bolii, evoluția bolii, planificarea măsurilor terapeutice individuale. Astfel, înregistrarea EEG a traseelor aplatizate cu aspect *suppression-burst*, activitate lentă paroxismală denotă prezența patologiei creierului la făt. Aceasta necesită aplicarea măsurilor terapeutice urgente și investigarea amplă a nou-născutului.

20

(57) Revendicări:

- 25 Metodă de pronosticare a evoluției dezvoltării sistemului nervos central la făt care constă în aceea că, începând cu a 20-a săptămână de graviditate, se efectuează electroencefalografia fătului, se analizează electroencefalograma și în cazul în care se determină unde din banda delta de 0,5...3 oscilații/s și unde din banda teta de 4...5 oscilații/s cu amplitudinea de 10...20 ?W, se prognozează o dezvoltare normală a sistemului nervos central, dacă undele sunt polimorfe lente cu amplitudinea până la 10 ?W, se prognozează riscul apariției encefalopatiei hipoxico-ischemice, dacă undele sunt de tipul *suppression-burst* se prognozează riscul apariției unor malformații cerebrale, dacă se determină unde lente bilaterale din benzile delta-teta cu amplitudine mai mare de 40 ?W, se prognozează riscul apariției epilepsiei.

30

(56) Referințe bibliografice:

1. RU 2164082 C1 2001.03.20
2. SU 1483373 A1 30.05.1989

Șef Secție:

GROSU Petru

Examinator:

TIMONIN Alexandru

Redactor:

LOZOVANU Maria